セミナー講演録

前立腺がん治療アップデート
～早期・進行がんの最新治療解説～

「患者･家族の集い 2016 東京」2016/7/16

北里大学医学部泌尿器科
准教授　**佐藤 威文**　先生

今日は腺友倶楽部が NPO 法人になって東京で初めてのがんセミナーということで、新しい内容をギリギリまで練りあげて作ってまいりました。皆様方とこのような場を共有出来ることを非常にうれしく思っています。早期の状況から進行がんの最新治療解説という内容でスライドを使ってお話をさせていただきます。

2015 年男性がん罹患者のトップに

7 月 15 日、国立がん研究センターで発表されたのですが、がん全体の罹患された患者さんが、初めて年間 100 万人を超えることが分かってまいりました。男性がん罹患者の第一位は前立腺がんで、女性は乳がんとなっています。統計を取り始めた 1975 年から 40 年間で約 5 倍と、一貫して前立腺がんを含めた悪性腫瘍は増えています。2014 年は男性がんでは胃がんが 1 位だったのですが、昨年、今年と前立腺がんが 1 位なり、マイナーながんでなく、米国と同様になってきました。

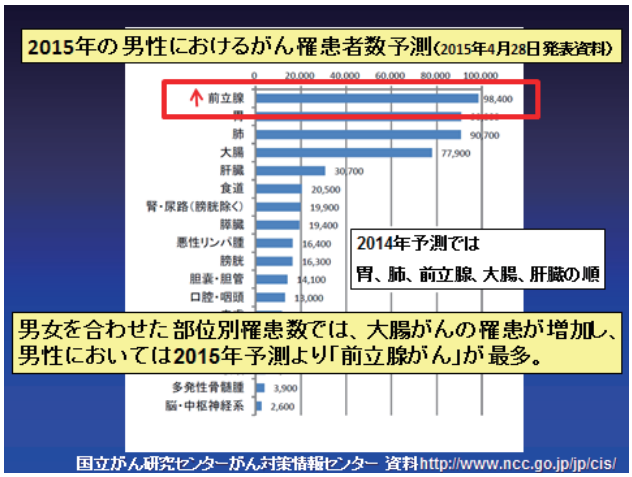

患者さんの年代推移を見ていきますと、2025 年に向けて 75 歳以上（後期高齢者）の方が一貫して増加し、今から１０年経つと全体の新規患者さんの３分の２は後期高齢者が占める事になり、年代に応じて様々な治療が求められる事になってきます。決して悲観することではありませんが、前立腺がんは、乳がんとは異なり、高齢者になるほど死亡者数割合が高くなっています。



今日は3つの特に新しい学会のトピックスを、なるべく分かりやすい内容で準備してまいりました。

新しい高精度生検について

PSA が高くてがんの疑いがある時、現状では超音波を用いた生検が行われていますが、画像診断の精度が大きく上がってきています。MRI（核磁気共鳴画像法）は古くから使用されていますが、ここ何年かで非常に、画像で同定出来るような形になってきており、次にご紹介するような DWI（拡散強調画像）や ADC 画像などを複数組み合わせて前立腺がんの局在部位を画像で同定して行こ

うという事がかなり可能になっています。

私どもの患者さんの実例になりますが、前立腺がんと診断されて放射線を当てた後、局所再発の可能性がある患者さんで、従来から用いられてきた画像では分からないが、拡散強調画像（DWI）で見ると、光っているところが疑わしいのが分かります。

３次元の碁盤の目のテンプレートを使って組織を取って見ると、拡散強調画像（DWI）の疑わしい場所とほぼエリアが一致しています。

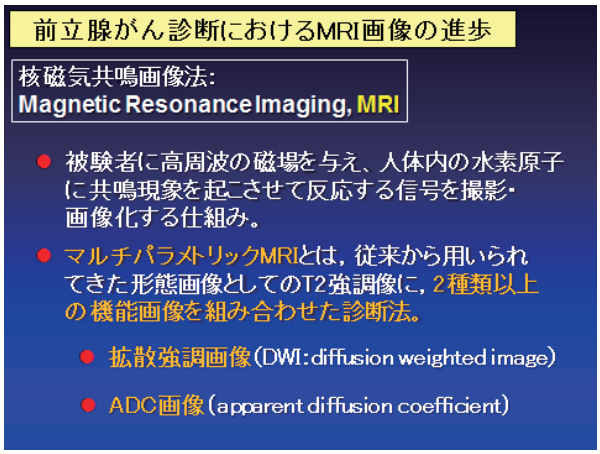

まだ名称は日本の学会で正式に用語が決まっていませんが、MRI と超音波の画像融合によるリアルタイム狙撃前立腺生検へと世界の流れが変わってきています。

前立腺診断だけでなく、全体治療や局所だけの治療（フォーカルセラピー）も可能性が出てきて世界中の臨床医が検討を始めています。

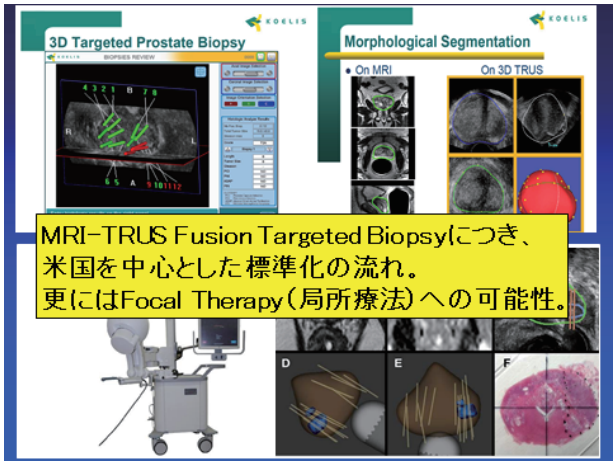

最新の密封小線源療法

密封小線源療法は前立腺の中から放射線を当てるのですが、中に入れるシード（ヨウ素 125 線源）に関して新しい情報をご紹介したいと思います。

密封小線源療法はこの 10 年で治療方法は確立しています。

従来のシードを一つ一つ置くだけでなく、新しい治療でシードをブロックの様に連結させ、前立腺内の一定エリアにきちんと置いてくるような方法が可能になってきています。

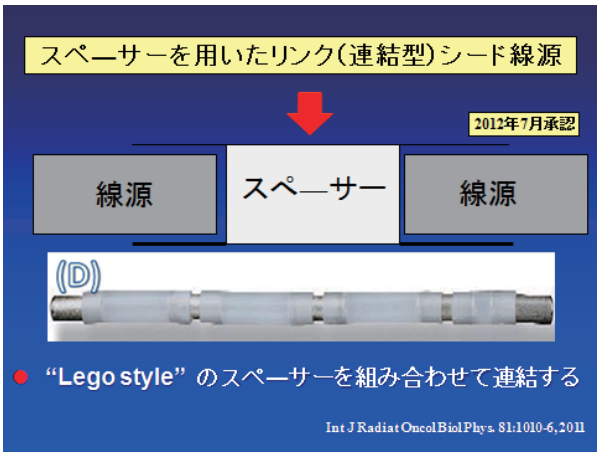

もう一つ新しいものとして今年承認されたのですが、線源の周囲に吸収性の網がカバーされていて、前立腺の中でなるべく動かないようにする線源も臨床に入ってきています。

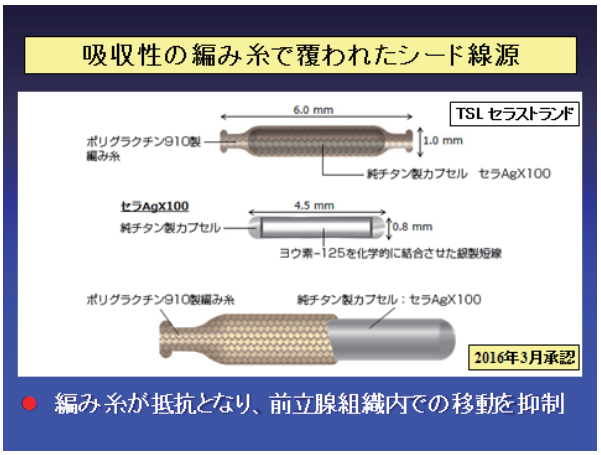

今まで低リスクが適応とされてきましたが、中リスク、一部の高リスクにも適応が広がってきています。治療成績も優れておりますが、患者さんの日常生活の質を保てるのが大きな特徴です。

シード治療の長所は、尿失禁への影響が少ない事、入院期間が短期、もう一つ性機能が温存できる割合が多いという事です。
短所は一時的に排尿障害があるのと、すべてのがんに適応とはならない事です。
5 年間の再発は約 5 %。これをどうするかが我々の今後の課題です。
さらにシード治療の精度を上げるのに、患者さんが CT スキャンの中に入って手術治療を受けるリアルタイムハイブリッド法と命名している方法が可能になってきています。

局所進行の高リスクがんに対しては、前立腺の中に針ごと留置して高い線量を当てるイリジウム１９２高線量率組織内照射（HDR）の有効性が注目されています。

新規薬剤の適応と注意点

前立腺がんが進行した状況で、ホルモン療法は男性ホルモンを抑え、がん細胞抑制に長期間有効ですが、PSA が上がって効かなくなる去勢抵抗性の前立腺がんに関する新しい薬の使用について今から説明いたします。
今まではホルモン療法が効かなくなった時、化学療法としてドセタキセルが唯一の方法として知られていました。

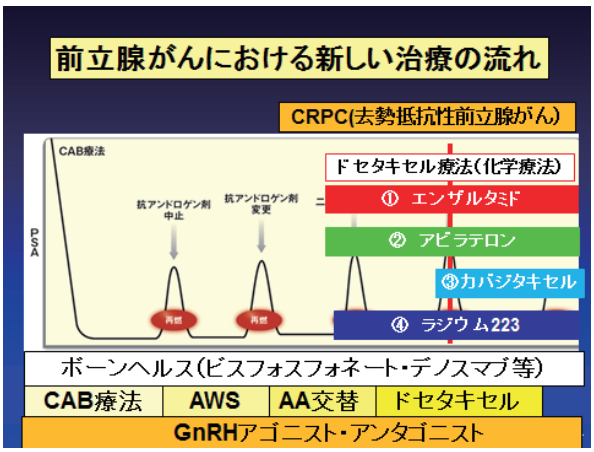

エンザルタミド

（イクスタンジ　2014/5 保険認可）

前立腺がんは基本的に男性ホルモンを糧として増殖します。コレステロールから合成されて男性ホルモンが出来、がん細胞の受容体にくっついてがん細胞が増殖するというのが、前立腺がんの一番簡単なメカニズムです。
エンザルタミドは男性ホルモンと受容体、またはがん細胞の中に入っていく所（核内移行）をブロックします。この薬の注意すべき副作用は倦怠感と食欲不振です。何でもない人もいるのですが、この 2 年間の導入で副作用が分かってきました。したがって、生存期間を延長するための薬として認識していただく事が必要です。症状が強い場合、用量を調整し緩和する方法も、主治医に申し入れていただくことも可能です。

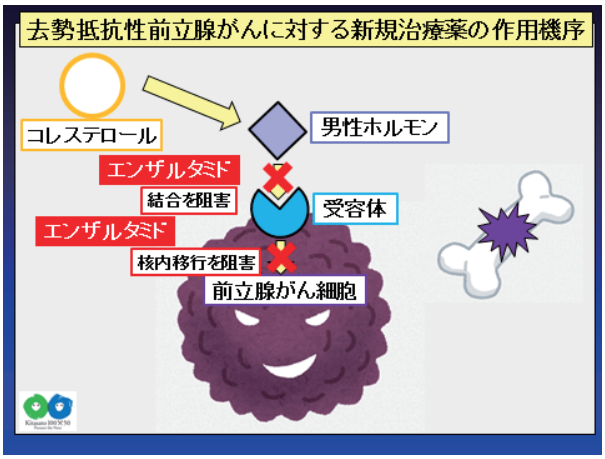

アビラテロン（ザイティガ 2014/9 保険認可）
コレステロールから男性ホルモンに合成されるのを徹底的に枯渇させるのがアビラテロンです。そのため他のホルモンでカバーするステロイドを飲まなければいけない理解が必要になってきます。副作用は重篤ではないですが、肝機能が早期に悪化したり、カリウムの値が下がっていないかの注意も必要です

カバジタキセル（ジェブタナ 2014/9 保険認可）
カバジタキセルは細胞分裂を直接止めてしまう薬で、ドセタキセルの次に使う抗がん剤になります。副作用は、白血球が一時的に大きく下がり、免疫力が下がる注意が必要です。

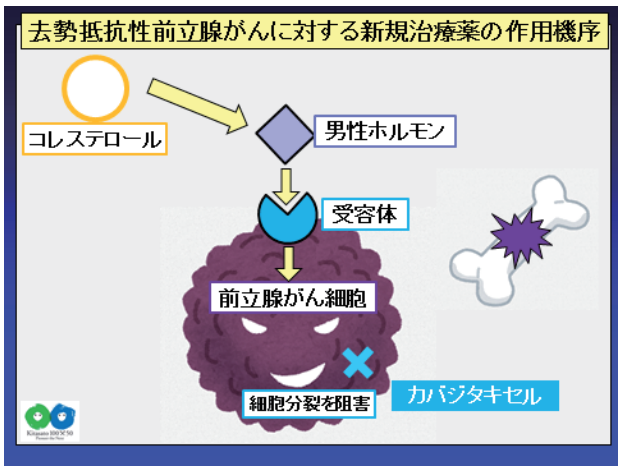

ラジウム 223（ゾーフィゴ 2016/6 月 承認）
前立腺がんの骨の転移に対する放射線の薬で、骨髄や消化管に影響があるので注意が必要です。

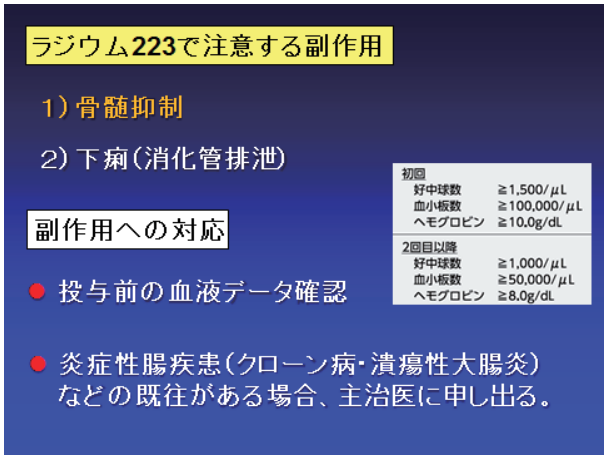

骨転移に対する治療は、従来デノスマブ（ランマーク）ゾレドロン酸（ゾメタ）が承認されていますが、低カルシウム血症などに注意して、カルシウム、ビタミン D 剤を補い、口腔内を清潔にして合併症を防ぐ必要があります。
骨の転移を抑える事は、厳しい状況においても生存を伸ばす重要なターゲットになります。

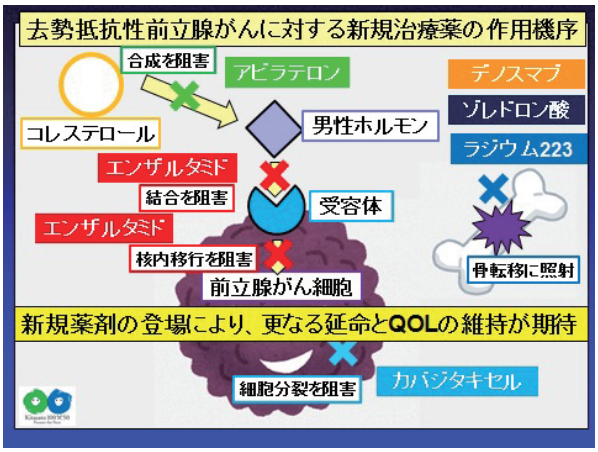

おわりに

CRPC（去勢抵抗性前立腺がん）は戦国時代と言われ様々な新薬が出来ています。
さらに放射線治療が加わり、骨の転移に対する対応や、新しい治療法も検討されています。
どの薬剤や治療方法の効果的か。お一人の患者さんに全部の薬、治療をするのでなく、どれが効果的で時間を無駄にせず有効性を引き出せるかというテーラーメイド化も始まろうとしています。
これからも希望をもって治療に取り組んでいただければと思います

講演は以上になります。ご清聴ありがとうございました。