前立腺がんセミナー　講演録 2

進行性前立腺がんとのつきあい方
～診断と薬物療法について～

「患者・家族の集い 2016 大阪」2016/10/10

金沢大学医学部泌尿器科教授　**溝上 敦**　先生

今日は前立腺ガン啓発のブルーネクタイをして来ました。特注品なので日本でこのネクタイを持っているのは数十人ぐらいしかいないと思っています(笑)。今日のお話は、どちらかと言うと進行した前立腺がんの患者さん向けとなります。基本的な治療の流れはあってもそれに当てはまらない患者さんも多いので、個々の状況に応じた治療法を考えていかねばなりません。私が患者さんだったらどうするかということを常に考え、保険診療の範囲内でベストの治療を目指しています。

薬物療法の基本的な流れ

薬物による一般的な去勢術としてはリュープリンとかゾラデックス。それにアンチアンドロゲン剤であるカソデックス（ビカルタミド）が主な治療法となります。再発するとカソデックスをオダイン（フルタミド）と取り替えるアンチアンドロゲン交替療法を行います。その次は女性ホルモンなど、それも駄目なら化学療法。さらにはデカドロンなどのステロイドを使っていく、あるいはその後の痛みを和らげる緩和ケアという流れになっていくと思います。

骨に対する治療としては、ゾメタ、ランマーク、デノスマブというような薬と併用しながら骨症状の悪化を防ぐというようなことをよくやっていました。ところが 2014 年以降、新しいホルモン療法薬、イクスタンジ（エンザルタミド）、ザイティガ（アビラテロン）などが日本にも登場してきました。化学療法の新薬ジェブタナ（カバジタキセル）も使えるようになりましたし、放射性医薬品であるゾーフィゴ（ラジウム 223）という注射薬も新しく登場しました。

私達の大学では、粒子線は別として、放射線治療も含めてほとんどの治療法が揃っています。リスクに応じた治療方針は大体決まっていますが、高リスクの浸潤がんが問題です。浸潤が軽度ならインプラント（低線量率小線源療法）でも良いと思うのですが、精嚢上部に浸潤が及ぶような難しいケースでは、高線量率組織内照射の針を精嚢の奥にまで刺す治療を行っています。この治療は、患者さんにとって姿勢が窮屈で辛いと思うのですが、現在は、一回 13Gｙだけの照射だけとなり、患者さんは非常に楽になりました。その時にはもちろん、ＩＭＲＴやホルモン療法も併用します。

症例 1

これは、70 歳で 6 年程ホルモン療法（MAB）を続けておられる方です。ＰＳＡが上がり、カソデックスを止めたり交代療法を行ったりしても、少し

下がればまた上がる、その繰り返しです。さてこれにはどう対応すべきでしょう。

私なら画像検査を行います。CT と MRI を撮ってみると、おにぎり型の前立腺の中に病巣と思われる領域が見受けられました。骨シンチでは転移はみあたりません。念のため生検を行って、生きたがん細胞の存在を確認し、限局部の放射線治療（外照射）を行いました。その後ＰＳＡはずっと下がり、患者さんは今も元気にされています。

症例２

ＰＳＡ270、グリソンスコア 4+4＝8、T4N1M1b、膀胱湿潤もあり、リンパ性湿潤もあって骨転移もある。前の先生はデカドロンも使われていました。デカドロンを使うとＰＳＡは下がります。しかし、その後、また徐々に上がってきました。

骨シンチを行うと、9 番目胸椎の部分だけが真っ黒になっており、ここがＰＳＡ上昇の原因だろうと判断しました。ゾメタも併用しながら放射線治療を行うと、PSA はずっと下がってきました。２年経過後エストラサイトも服用していましたが、PSA、BSI とも上がってきており、骨シンチを行うと腰椎に新しい転移が見られました。

転移個所に再び放射線治療を行ったところ、現在は病状が安定しています。このように、ホルモン治療だけをやっている訳ではありません。放射線治療医とは密にコンタクトを取りながら、必要に応じて放射線治療も積極的に行っています。

症例３

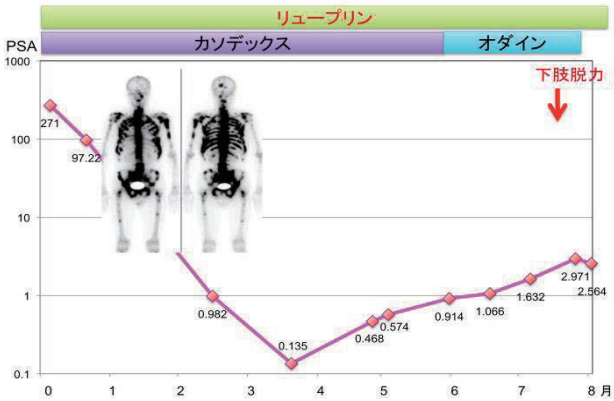

PSA271、グリソンスコア 8、Ｔ3 で頭部にも骨転移が広がるいわゆるスーパースキャン状態でした。

一般的なホルモン療法でＰＳＡは劇的に下がり、その後、徐々に上がってきましたが、当初の数値から見れば大したことはないと思っていました。しかし 2 を越えた時に急に下肢の脱力、下半身の完全麻痺が起こりました。ＭＲＩを撮ると、胸椎の 5 番目と 9 番目が完全に圧迫され、これは完全な脊損状態です。急遽、手術になりました。幸いなことに、この方はその後再び歩けるようになっています。画像検査をきちんとやっておかないと、こうした予期せぬ事態が起こり得ます。

画像検査の重要性

前立腺がんは骨に転移しやすいので、画像診断

はとても大切です。骨シンチは経過を追跡するという意味ではちょっと難しい面がありましたが、最近 BONENAVI というコンピュータによる解析装置がでてきました。BONENAVI では、骨全体に対する骨転移の割合をＢSI という数値で、定量的に把握できるようになり、骨転移の経過変動を追えるようになってきました。

ＰＳＡ再燃のメカニズム

前立腺は男性ホルモンの影響を非常に強く受けている部位です。男性ホルモン（テストステロン）の 90%以上は精巣から出ており、残りの男性ホルモンは副腎から出ています。男性ホルモンががん細胞に入ってくると、テストステロンが活性化しＤＨＴに変化、それがアンドロゲン受容体（AR）に結合し核内に進入、DNA の遺伝子と結合し、がん細胞を増殖促進させて PSA を高めます。

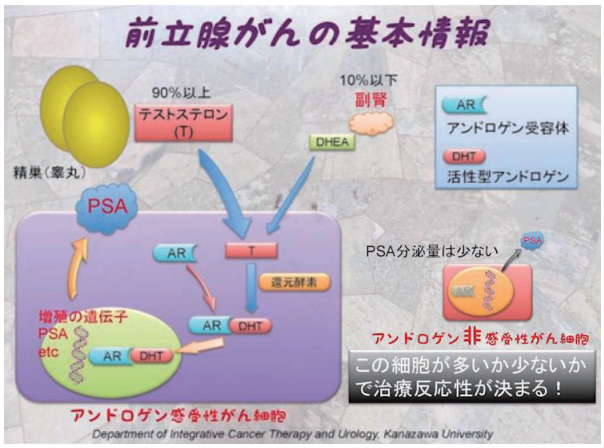

去勢術により、精巣からのテストステロンの供給が断たれたとしても、副腎から出てくる男性ホルモンをうまく利用して、またＤＨＴに変換してしまおうという作用が起こります。がん細胞のＤＨＴ濃度が上がり、なんらかの理由でアンドロゲン受容体（ＡＲ）が再活性化すると、僅かなＤＨＴとアンドロゲン受容体がまた細胞の核内に入り、増殖遺伝子やＰＳＡの分泌を再び上げていく。これが、ＰＳＡが再燃するしくみです。

もう一つ、これが一番問題かもしれません。実は、がん組織の中にはホルモン療法にほとんど反応しないアンドロゲン非感受性のガン細胞が少なからずあると思われます。PSA も僅かながら分泌していると考えられ、これが多分、ホルモン療法の反応性を決定しているんじゃないかと思います。

骨はカルシウムだけでなくタンパク質の宝庫でもあります。増殖に関係しているタンパク質が、転移しているがん細胞を再増殖させたり、がん細胞自身の様々な遺伝子の変化で再増殖し始めると、本来 PSA の分泌が少なくとも、やはりがん細胞の総和で PSA が上がってくる。私達は、二つのメカニズムの PSA を見ているわけです。

ＰＳＡだけをみるのは危険

この患者さんは、初めて見つかった時はＰＳＡが 2160。とんでもない数字です。骨転移（BSI）も 3.9%でした。ホルモン療法は良く効いていましたが、やがて再燃してしまいます。ＰＳＡが 40 と言えば元の 1/50 というまだまだ低い数値ですが、ＢＳＩはすでに治療前と同程度まで上がっています。これは一体どういうことでしょうか。

がん細胞はアンドロゲンに感受性があり、PSA を分泌しやすいタイプのものもあれば、非感受性で PSA を僅かしか出さないものもある。この患者さんの骨細胞の中でこのようながん細胞がやたら

増加したためではないかと推測されます。

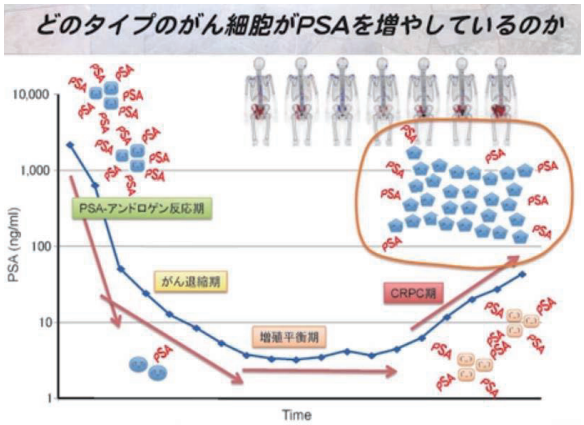

治療法の変遷

前立腺がんではどのような薬が使われてきたか、その変遷をここにまとめてみました。

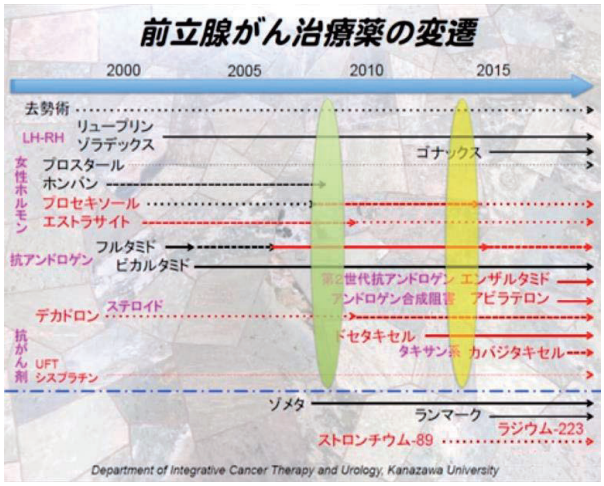

新薬登場以前のホルモン療法

日本では、諸外国に比べて比較的ていねいなホルモン療法が行われてきました。人種など患者背景に違いはあるので一概には言えませんが、骨転移のある患者さんの生存率の比較でも、日本のほうが優れていますし、臨床試験時に、過去に何種類のホルモン療法を経験していたかというデータを見ても、日本の方が明らかに海外より多い。抗アンドロゲン交替療法も、多くの場合で（金沢大では61%）効果が認められるし、そのような人は予後が良いということも判っています。

プロセキソール（女性ホルモン系薬剤）やデカドロン（ステロイド）も捨てたものではありません。このような従来からの治療薬をビンテージ薬と呼んでおり、様々な工夫をしながらこれらの薬を用いてきましたが、我々はこれを誇りに思っているわけです。思っていた･･･と言っても良いかも知れません。近頃はこれらのビンテージ薬を知らない若い先生も増えて来て、新薬登場以降は、とかく安易に新薬に流れがちで、ビンテージ薬が疎かにされる傾向が見受けられます。ビンテージホルモン療法薬は、それほど見劣りするものではないと思いますし、また、女性ホルモン製剤を使用した後でも、新薬アビラテロン（ザイティガ）の効果はほとんど変わらないことも判っています。効果の大きい新薬はいわば伝家の宝刀です。そんなに早く出さなくても良い、私はそういう風に思っています。

新規ホルモン療法薬

アビラテロン（ザイティガ）は、男性ホルモンの合成に関わる主要な酵素 CYP17 を阻害する薬で、去勢抵抗性前立腺がん（CRPC）では、主に副腎からのアンドロゲン合成を妨げています。

エンザルタミド（イクスタンジ）というのはＤＨＴが結合するのを阻害してアンドロゲン受容体（ＡＲ）が核内に入るのを邪魔する薬です。どちらもかなり強力で良く効く薬です。

新薬の価格について

前立腺癌治療薬の薬価

薬剤名	1日投与量	1ヶ月薬価
カソデックス 80 mg	1錠	24,396 円
オダイン 125 mg	3錠	23,778円
エストラサイト 156.7 mg	2~4c	20,268～40,536円
プロセキソール 0.5 mg	2~3錠	2,148～3,222円
デカドロン 0.5 mg	1~2錠	168～336円
イクスタンジ 40 mg	2~4c	141,246~282,492円
ザイティガ 250 mg	2~4錠	221,454~442,908円

H28年4月新薬価

前立腺がんの治療薬の費用は１ヶ月でどのぐらいなのか、判り易くまとめてみました。

新薬は驚くほど高いです。デカドロンは新薬に比べれば、ただ同然と言っても良いでしょう。自己負担の額はもっと少ないと思いますが、結局、国と患者さんでこれらを負担しているわけです。

新規ホルモン療法を行うタイミング

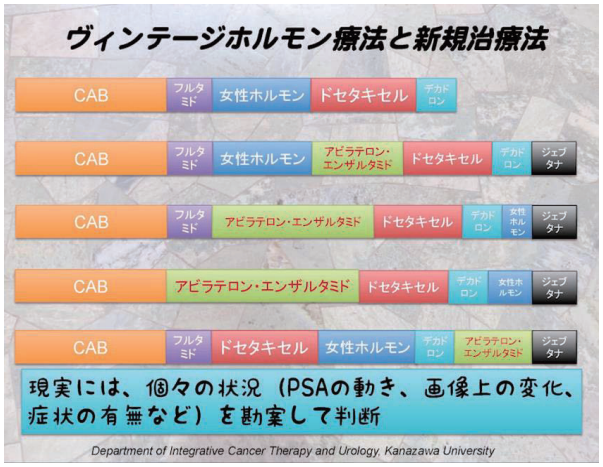

次は新規を用いるタイミングについてです。最近は、こうした新薬をどんどん前倒しして使う傾向があります。しかし、効果の違いはどの程度あるのでしょうか。

新規ホルモン療法薬も、やはり耐性が生じ効かなくなってくることがあります。さらに、強いホルモン療法薬を使うと、アンドロゲン受容体が活性化され易くなるとか、アンドロゲン非依存性のがん細胞を増加させてしまうというようなことが、基礎実験のレベルですが、あるのではないかと言われています。

近頃はドセタキセルの後でも使えるカバジタキセル（ジェブタナ）という薬も出て来ましたし、ドセタキセルを早くから使わなければならないケースもあると思いますが、現実には個々の状況、ＰＳＡの動きや、画像上の変化、症状の有無などを勘案しながら、総合的に判断する必要があると思っています。

抗がん剤治療の必要性について

抗がん剤の治療を積極的に受けようという人は少ないようです。抗がん剤は最後の手段で後がないからとか、入院はいやだ、副作用が怖いなど、様々な理由があるようです。もちろん、ここに書かれているような副作用もない訳ではありません。

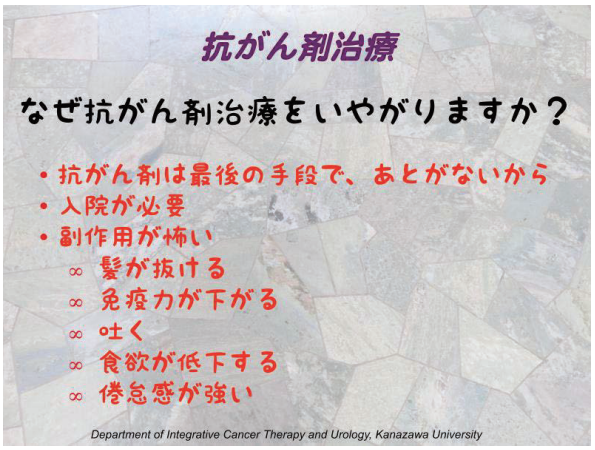

しかし、前立腺がんのホルモン療法というのはアンドロゲン感受性のある細胞にしか働きません。化学療法というのは、アンドロゲン非感受性の細胞をターゲットにしているわけです。進行した前立腺がんの患者さんの 90%以上の方は、多かれ少なかれ非感受性のがん細胞を持っています。ただ１割ほどの患者さんは、非感受性のがん細胞がほとんどない方もおられ、このような方はホルモン療法の効果が長期に渡って持続します。でも、ほとんどの方は、合併症とかそういうものがなければ、いつかは抗がん剤を使わなければならないと覚悟をしておいてもらった方が良いでしょう。要はそのタイミングと使い方だと思うのです。

ドセタキセル（タキソテール）の投与法

ドセタキセルなどの抗がん剤を使っている患者さんは３～４週間ごとに使っている方が多いと思います。ところが、Lancet と言う有名な雑誌に、２週間ごとの投与で使える期間が延びたという論文が出ており、それを実際に試してみました。

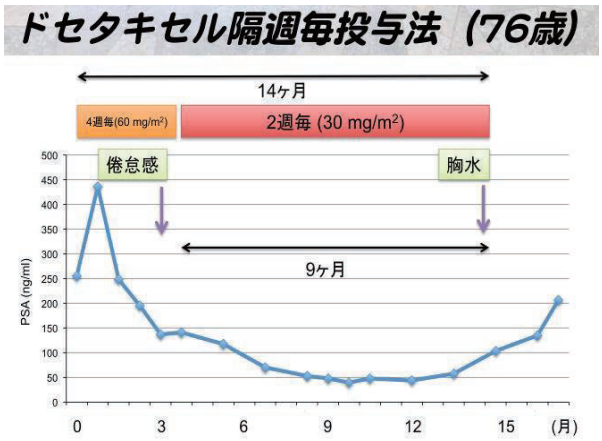

ある患者さんに、最初は４週ごとに 60mg を投与。倦怠感が非常に強くなったので、２週間ごとに 30mg の投与に切り替えました。半量ですが、１ヶ月分の投与量には変わりはありません。すると、骨髄抑制の程度を見てもそれほど減りませんし、発熱とか感染症もほとんど心配しなくていい。脱毛はしますが、完全に抜けるというほどではないし、食欲もそのままある。このような患者さんがほとんどです。つまり、きちんと考えて使えば、ドセタキセルもさほど恐れることはありません。投与法はなかなか変えられないという施設もあるかもしれませんが、そこは主治医の先生とよく相談してみても良いのではないでしょうか。

ゾーフィゴ（Ra-223）

ゾーフィゴはアルファ線を出す放射性医薬品で 2016 年 6 月に承認されました。カルシウムと似た性質を持ち、骨に留まり放射線を放出します。

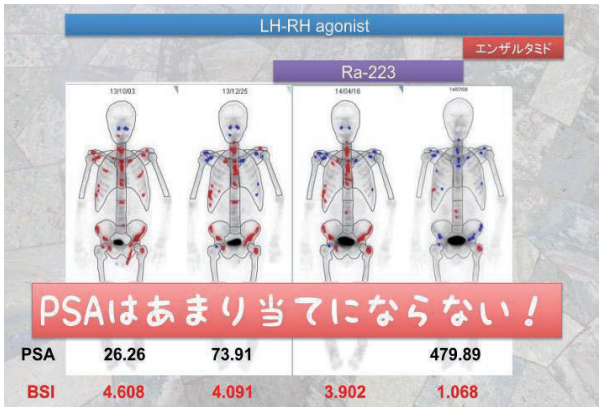

この方の使用経過を見ると骨転移（BSI）は減っていますが、ＰＳＡは大きく増えています。骨転移の程度とＰＳＡの値が一致しないというこのようなことが、現実にはしばしば起こっているのです。ＰＳＡだけでは、あてにならないということです。

ゾーフィゴを使うタイミングは、転移が多過ぎず骨痛も少ないほどほどの時期が良さそうです。新薬やドセタキセルを使用する前の方が良いでしょう。使用が遅れると内臓転移が出る可能性があります。ビンテージホルモン療法薬や、骨転移で良く用いられている点滴薬ゾメタなどと併用するのが良さそうに思います。

まとめ

私としては、このビンテージというホルモン療法薬を、新薬と組み合わせながら上手に使って行きたいと考えています。

最後に、もう一度言いますが、患者さんと常にコミュニケーションをとりながら、『自分あるいは家族が患者だったら、どのような治療を選ぶか』ということをいつも考えながら、治療にあたるべきじゃないかなと思っています。

長くなってしまいましたが、ご静聴ありがとうございました。