MRI超音波融合生検とFocal Therapy:
～ 臓器温存への応用と今後の展望 ～

京都府立医科大学泌尿器科 教授　浮村　理 先生

生検の歴史とMRI超音波融合に至るまで

まずは、早期限局性前立腺がんの治療の歴史ですが、PSA・画像検査方法と針生検法と治療選択肢との関係を時の流れと共に対照できるように示しました。

前立腺限局性がんの診断・治療戦略の歴史Overview

	検査適応	生検方法と課題	治療選択肢(Urologist)
1970s -80s	DRE TRUS PSA ＞4ng/ml PSA 関連指標	Finger guided TRUS guided **Hodge**. Random systematic Bx J Urol. 1989;142(1):71	**Walsh** 根治的前立腺全摘除
1990s	経直腸的超音波vs T2画像によるMRI N Engl J Med. 1990;323(10):621	12 箇所の系統的生検査 の正当性 解決すべき課題: 即時治療が必要な癌の見逃し	
2000s	PSA 年次変化率	前立腺を網羅する多数採取 *50-100 個ものサンプル 法 ???*	Scardino vs Guillonneau 開腹手術 vsラパロの比較
	Multi-parameteric MRI (T2w, DWI, Contrast enhanced) "即時治療が必要な癌の可視化"	Is解決すべき課題: 即時治療が必要でない癌の過剰診断	Active Surveillance 解決すべき課題: 過剰治療 尿失禁と性機能障害
2010s	US Preventive Services Task Force JAMA.2011;306:2549	MR/ＵＳ超音波融合生検 即時治療が必要な癌だけ	Robot-assisted RP
	PSA検診の正当性の確認 癌の見える化		即時治療が必要な癌 標的化Focal Therapy

初期の「超音波ガイド6か所無作為生検」という時代から、90年代に入って12か所系統的生検が提唱されましたが、がんの見逃しを防ぐためには、がんが見えていない以上、サンプル数を増やすしか方法がありません。多個所生検では、精度は上がるものの、治療不要な癌が見つかることも増え、いわゆる「過剰診断」状態となってきたのが2000年代ぐらいからで、「監視療法」の発祥もそのあたりにありそうです。その後マルチパラメトリックMRIという革新的な技術が登場し、治療の必要ながんを可視化できるようになってきました。その位置を狙って、正確に針を命中させるにはどうすれば良いのか、それが、今日、これからお話をする融合生検になります。

画像誘導技術がめざすもの

MRI画像を生検時の超音波画像と融合させ、可視化されたがんを狙って、リアルタイムに組織採取するのが、MRI-超音波融合生検です。重要なのは、単にがんを見つけるだけではなく、治療すべきがんを見つけて、的確な治療を提供することです。融合できる画像はMRIのみならず、海外でやっているPSMAを標的とした画像や、過去の超音波画像も融合することができるので、今後はさらに幅広い使い方がされていくと思われます。

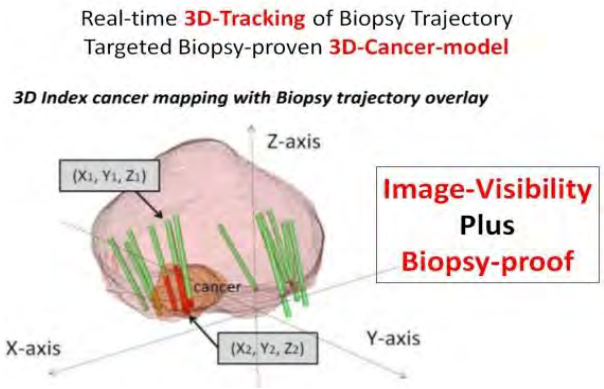

ピンクの部分が前立腺の3次元モデルです。オレンジのところがMRIで見えているがんです。緑のラインは取った組織の位置であり、３次元超音波では、正確にその場所の記録が可能になりました。コアサンプルのがんの位置（赤の部分）と、画像によるがんの位置を比較検討することで、実際にどのようにがんが広がっているのか、より詳しく知れるようになってきました。このようにして、がんを３Dマッピングすることが可能となり、がんのある所だけを治療するということが可能になってきたわけです。

生検の針を、狙った位置に正確に刺すことができれば、監視療法でもグレード６のがんを１年後に再チェックもでき、７にアップグレードしておれば、直ぐにその部分だけを治療することも可能となってきました。

前立腺の臓器温存戦略では、がんの陽性部位を、
①未治療で再生検するのか（監視療法）
②がんだけを治療するのか（フォーカルセラピー）を、
効率的に実施する技術の精度が問われています。

画像誘導技術はリアルタイムが命であり、従来の２次元 経直腸的超音波検査に客観性を与えたのが、３次元

MRI-超音波融合生検です。IT・AIを用いたナビゲーション技術が、がんの3次元マッピング精度を向上させ、過剰診断、過剰治療の減少にも繋がるわけです。

臓器の一部に限局するがんに対し、がん病巣だけを標的とするフォーカルセラピー（がん病巣標的化治療）は、臓器を温存しQOLを保つ低侵襲治療として、ほぼ全ての臓器で実施されています。前立腺がんは、部位別では5年生存率が最も高いがん(97.5%)であり、こうした治療戦略に最も適した臓器だということを忘れてはなりません。

前立腺がん局所療法としての凍結治療

前立腺癌に対する凍結治療は、欧米では30数年超にわたり保険承認され、欧米の診療ガイドラインでは手術、放射線と共に、強く推奨される治療選択肢の一つになっています。一方、局所療法に限れば、中長期のエビデンスが未だ少ないことから、日欧米のガイドラインでは、推奨度グレードC-1（十分な科学的根拠はないが、行うことを考慮しても良い。有効性が期待できる可能性がある）に位置づけられています。

私は実際に米国で160例の凍結治療を行いましたが、5年生存率100%、尿禁制率（尿PADゼロ）97%、性交渉成功率73%でした。がん制御とQOLの維持の両立が可能という結果になっています。

凍結治療の原理

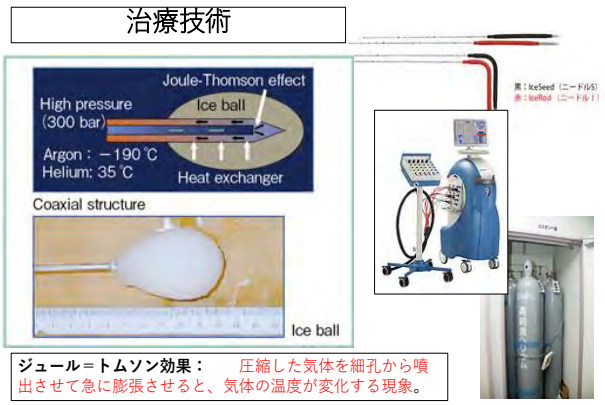

凍結治療は、上図の様な医療器具を用いて行われます。圧縮した気体を細孔から噴出させて急に膨張させると、気体の温度が下がる仕組みです。一方、凍結による細胞傷害の機序はこのようになっています。

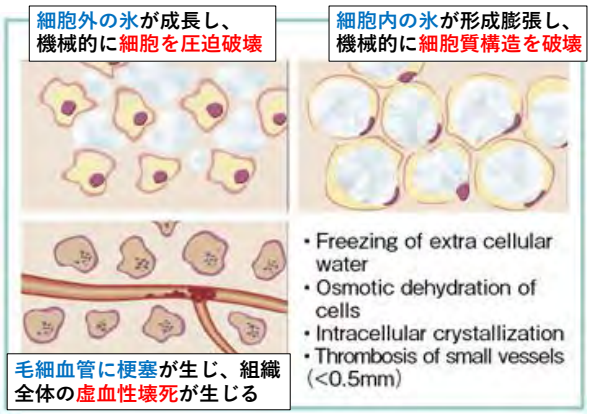

まず細胞外の氷が成長し、機械的に細胞を圧迫破壊します。さらに温度を下げていくと、細胞内に氷が形成され、膨張した結果、機械的に細胞質構造を破壊します。一方、凍結域の辺縁においては、内皮細胞が傷害された毛細血管内に梗塞が生じ、組織全体の虚血性壊死が生じると考えられています。

アメリカでの実績だけではなかなか納得して頂けない場合もあるので、日本でも、現在5例だけ凍結療法の臨床研究を行ってみましたが、どれも非常に良好な結果が得られています。

まとめ

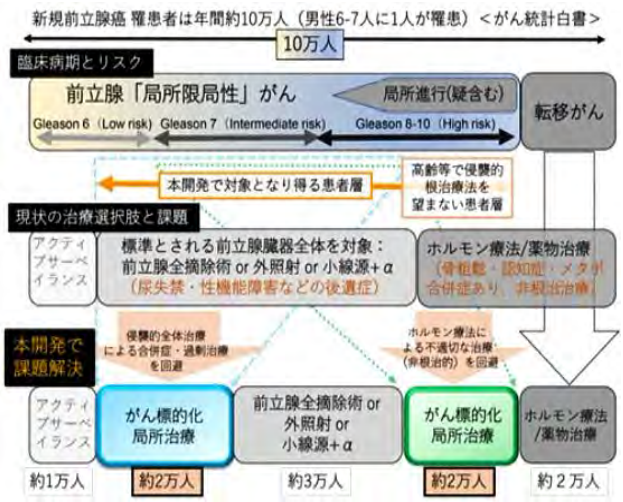

部分治療は低侵襲であり、尿禁制に優れ、性機能の温存率も良好であり、過剰診療による患者さんの不利益の軽減、初期治療の費用の削減にもつながると思われます。毎年約10万人増える前立腺患者の中で、３～４万人程度の人が、このフォーカルセラピーの対象となるのではないかと考えています。（要約：鈴木武）