病理診断と治療に伴う前立腺がんの形態変化

大江知里 先生　関西医科大学附属病院 病理診断科 講師

病理医は、全身の臓器から摘出された組織を顕微鏡で観察し、確定診断を行っています。その結果をもとに、臨床医が患者さんに治療方針の説明を行います。本講演では、顕微鏡を通してがん細胞がどのように見えているのか、病理医の立場からお話します。

前立腺がんの病理診断の実際

● 針生検と病理診断

前立腺の針生検は、前立腺の左右６ヶ所から組織を取る方法が一般的で、1～2㎝程度の細いひも状の組織を採取し、ホルマリン溶液に漬けた後パラフィンに埋め込み、ブロックを作成します。これを薄く切り、ガラスに載せて着色したものがプレパラートになります。ブロックは病理検査に用いる他、遺伝子パネル検査でも必要になります。

針生検の結果を記した病理報告書には、がん細胞の組織型（多くは腺がん：adenocarcinoma）の表示と共に、採取部位を示す番号と ４＋３＝7，15% といった形式でグリーソンスコアと採取した組織に占めるがん細胞の割合が記載されています。【A1】

● グリーソンスコア(GS)とグレイドグループ(GG)

がんの悪性度の評価に用いられるGSは、５段階のグリーソンパターンの中から、最も多くみられるパターンと次に多いパターンの和で示され、前立腺がんの重要な予後因子と考えられてきました。【A2】

しかし、グリーソンパターンの1と2は、ほとんど存在しないので、数値の意味が分かりにくいということもあり、近年は、予後予測をより明確に示す Grade Group（GG）分類が用いられるようになってきました。同じGS 7でも3が多いか4が多いかで予後が異なる点や、GS 8 と 9、10では予後が異なる点が反映されています。【A3】

● 細胞の構造を見る

一つの細胞は、核とその周りの細胞質から成っていますが、顕微鏡で見る世界では、核は紫色、細胞質はピンクに染まっています。私達はこれを、染色液の頭文字から「HE染色」と呼んでいます。【A4】

正常な前立腺の模式図を示します。前立腺の分泌物はブドウの房のような腺房で作られ、導管を通って流れていきます。その周りは分泌物を押し出す筋組織や線維組織に囲まれています。顕微鏡で見ると、のこぎり状のギザギザしたまとまりがありますが、これが腺房やそれに続く導管になります。【A5】

A1

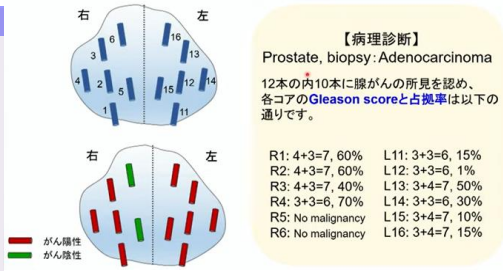

A2



A3

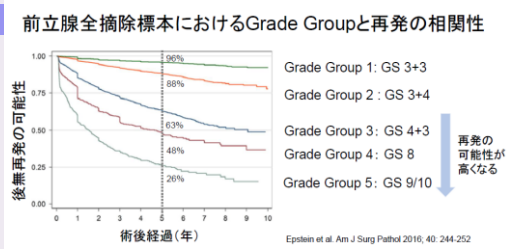

A4

A5

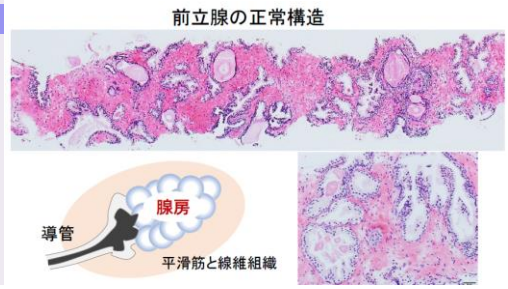

分泌腺のまとまった腺房は、明るい分泌物を有する細胞のまわりに、基底細胞と呼ばれる平べったい細胞で囲まれています。正常なものはこの二つの細胞で構成されるのに対し、がん細胞では基底細胞が消失し二相性が失われています。これが腺がんです。【B1】

● 細胞異型と構造異型

がん細胞といってもその顔つきはさまざまです。

３つの細胞の中で一番顔つきの悪いのは右側です。病理医は一つの細胞に占める核の大きさや形を見て**細胞異型**（顔つきの悪さ）の強弱を判断します。【B2】

実際の診断では、細胞異型の強弱以外に、がん細胞がどのようなまとまりを作っているかという点にも着目が必要であり、これを**構造異型**と呼んでいます。【B3】

この症例では、弱拡大では正常に見えますが、倍率を上げていくと、正常と異なる腺管が見られます。免疫染色をすると基底細胞が見つからないので、これは腺がんのGS3+3となり、積極的治療を要さない監視療法の対象と考えても良いでしょう。「がん」という診断がついたとしても、リスクの高低を正しく知っておくことが重要となります。【B4】

一方、通常の前立腺がんと異なる高悪性度の腫瘍が見つかることもあります。【B5】では一面に濃い紫色に染色された細胞が見られます。腺がんとは異なり、細胞質がほとんど見られず核のみが目立っており、細胞同士が押し合い、変形するような部位も見られます。このような腫瘍を**小細胞がん**といい、通常、腺がんでは陽性となるはずのPSAは陰性で、Chromogranin AやSynaptophysinといった神経内分泌マーカーが陽性となります。この腫瘍は内分泌治療が無効であり、治療戦略や予後の観点からも通常の腺がんと区別をする必要があります。【B5】

● 全摘術後の病理診断

手術で摘出された前立腺は、改めて病理診断を行う必要があります。がんには、画像検査では検出が難しく、顕微鏡でしかとらえられないがんもあります。B7図「左」は、腫瘍が前立腺領域内に留まっている限局がんですが、「中」は前立腺の両側に広がっており、浸潤も認められます。「右」は精嚢にも浸潤が及んでいます。【B7】

がんは綺麗に取り切れているのか、周囲にも広がっているのか、神経や血管やリンパ管に沿って進展しているかなどを評価し、病理学的なステージを決定します。前立腺癌の予後分類は、病期（TNM）、PSA、Grade Groupの組み合わせで決まります。【B6】

B7

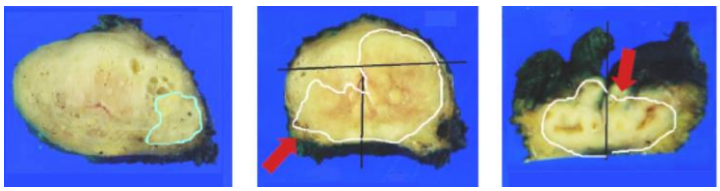

B1

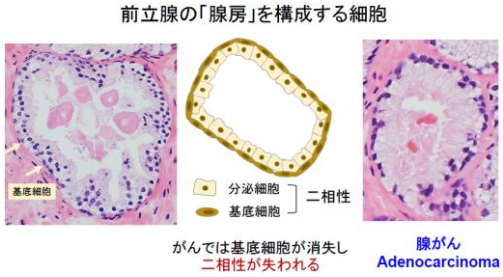

B2

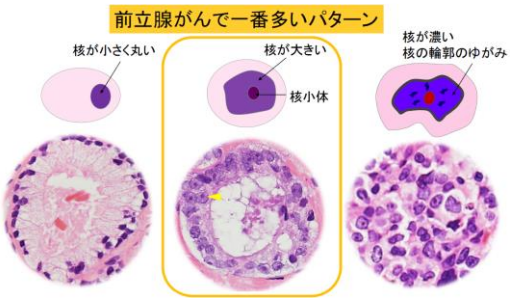

B3

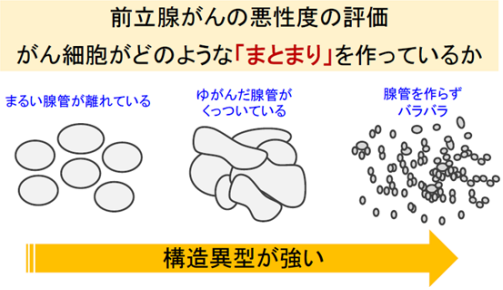

B4

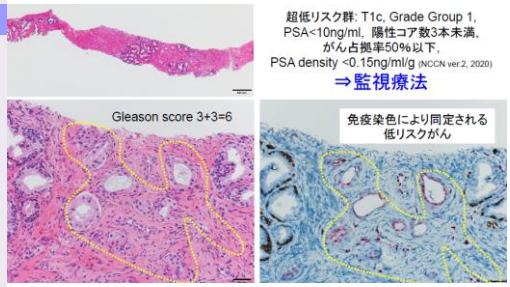

B5

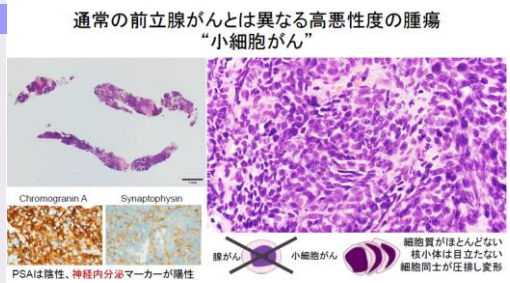

B6

前立腺がんの予後分類

Stage group	T 腫瘍の広がり	N リンパ節転移	M 遠隔転移	PSA (ng/mL)	Grade Group
I 群	cT1a-c, cT2a	N0	M0	<10	1
I 群	**pT2**	**N0**	**M0**	**<10**	**1**
IIA 群	cT1a-c, cT2a	N0	M0	10≦, <20	1
IIA 群	cT2b-c	N0	M0	<20	1
IIB 群	T1-2	N0	M0	<20	2
IIC 群	T1-2	N0	M0	<20	3 or 4
IIIA 群	**T1-2**	N0	M0	**20≧**	1-4
IIIB 群	T3-4	N0	M0	Any	1-4
IIIC 群	**Any**	N0	M0	**Any**	**5**
IVA 群	Any	N1	M0	Any	Any
IVB 群	Any	N0	M1	Any	Any

・病期
・血清PSA値
・Grade Group
の組み合わせにより
リスク分類が決定
⇒治療方針

AJCC 第8版

治療に伴う前立腺がんの変化

● 放射線治療後の前立腺

左は放射線治療の前、右は放射線治療後の前立腺の画像です。右の黄線で囲った真っ白な部分が放射線を受けた部位ですが、小さくなっていることがわかります。【C1】

顕微鏡で見ると、未治療の前立腺では腺房構造が発達しているのに対し、放射線治療後では腺房構造がほとんど見当たりません。

がん細胞そのものに関しては、左の未治療の前立腺がんでは、核が大きく生き生きとしているのに対し、右の放射線治療後は形が分かりにくくなり、腺管も崩れています。【C2】

また、治療の影響によって正常の腺管もがんのように見えることがあるため、放射線治療後の病理診断では慎重な判断が求められます。

● 内分泌療法後の前立腺

内分泌療法後は一般的に前立腺が小さくなりますが、組織でも正常なのこぎり状の腺管はみられず、正常な腺管も萎縮していることが分かります。黄色の領域にがん細胞が残存しており、その周囲の領域はがんが存在していたという名残はありますが、ほとんどが治療によって変性した細胞になります。【C3】

上の治療前のがん細胞と比べると、内分泌治療によってがん細胞の腺腔構造の乱れや細胞膜の不明瞭化、核の濃縮などにより細胞質が変性し、やがて死滅していくような変化が捉えられます。【C4】

このように、内分泌治療後にがん細胞が弱って消失していく場合もありますが、逆にがん細胞の顔つきが悪化する場合もあります。【C5】

がん細胞の顔つきが悪化する要因には、このような理由が考えられます。アンドロゲンを標的とする治療によって、アンドロゲン受容体やアンドロゲン調節タンパク(PSA,NKX3.1)、がん抑制因子(TP53,RB1,PTEN)の機能喪失などが起こり、上皮間葉転換や神経内分泌分化など、通常のがんと異なる形質を獲得し、去勢抵抗性前立腺がん（CRPC）に移行すると考えられています。

前立腺がん細胞の顔つきが悪化した実際の症例を示します。

C6図は、長期にわたり内分泌療法を行っていた症例です。
診断時PSA47、GS4+5、骨転移があり、９年間の内分泌治療を経てPSAの上昇がみられ、CRPCに移行した前立腺がんです。がん細胞の病理画像は、当初より顔つきは悪くなっており、腺がんの一部に小細胞がんが含まれていました。【C6】

D1図(次ページ上)は、早期にCRPCになった症例です。
診断時PSA27、GS4+5、骨転移なし。内分泌療法３年でPSAは低値のまま多発転移が出現しました。改めて採取した生検組織は、当初とは大きく異なり、小細胞がんの形態に変化していました。【D1】

C1

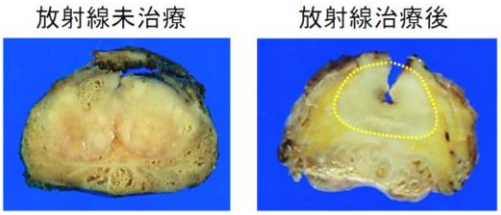

C2

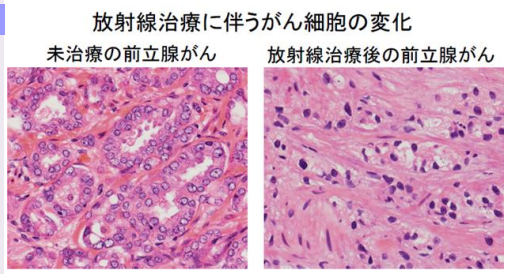

C3

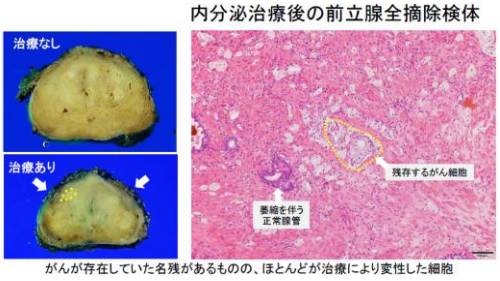

C4

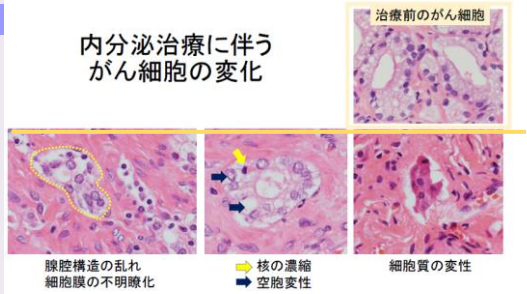

C5

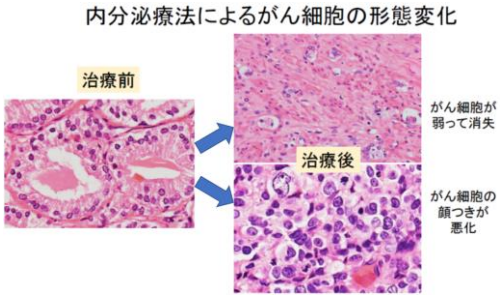

C6

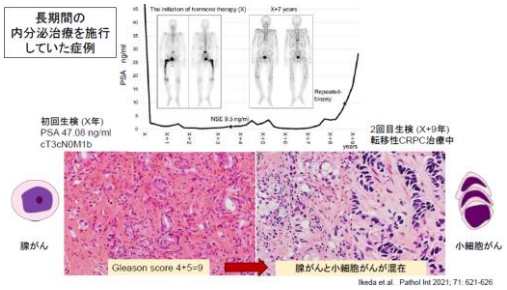

診断上の問題として、内分泌治療によってがん細胞が変化した場合、PSAの発現が見られなくなり、がんの由来がつかめずに全身を調べて原発巣を探す必要がありました。しかし、現在は前立腺に特異的なマーカー(NKX3.1)が開発されたため、PSAが発現してない前立腺がんを見つけることができるようになっています。【D2】

内分泌治療後の転移巣のがん細胞の形態はさまざまで、PSAが陽性を示すものから、顔つきが悪くなりPSAを発現しないもの、神経内分泌分化を示すものなどがあります。ミクロレベルでどのパターンかを調べることによって、適切な治療につなげることが試みられています。

最新のNCCNのガイドラインでは、転移性の去勢抵抗性前立腺がんの場合は、転移巣の生検により判明した形態を踏まえ、治療法を選択することが示されています。さらに、DNAミスマッチ選択遺伝子や相同組換え遺伝子の異常がある症例では、特定の薬剤の効果が期待できることが示されています。【D3】

最近注目されている予後因子：IDC-P

前立腺がんの予後因子であるIDC-P（Intraductal carcinoma of the prostate）がどのような点で注目されているのかを説明しておきます。IDC-Pというのは、D4図の黄色で示す正常の基底細胞の層に囲まれた管腔内にがん細胞が増殖する病態です。【D4】

D5図は基底細胞に囲まれた正常の腺管と浸潤がんが記載されていますが、IDC-Pは通常のがん細胞にさまざまな遺伝子異常が加わって、高悪性度の高いがんに変化したものが導管内に逆流していく現象と考えられています。【D5】

最新のNCCNガイドラインでは、前立腺がんの既往のある方で生殖細胞系列の検査が考慮される場合として、中間リスクのがんで組織学的にintraductal/cribriformが存在する場合と記載されました。【D6】

これは病理医が診断書にIDC-Pやcribriformの存在を記載することで、予後不良や遺伝子異常のある症例をスクリーニングできることが示されており、今後日本でもこのような所見を重視した診療が行われていく可能性があります。

● 最後に

前立腺がんの治療戦略は目覚ましく変化をしていますが、病理診断から得られるがんの情報は、近年ますます治療選択において、重要な位置付けにあります。私たち病理医は、前立腺がんの確定診断から病期診断、そして治療選択につながる再発転移の確認や、遺伝子パネル検査に至る全ての診療過程に関わっています。本日の話が少しでも前立腺がんの理解につながれば幸いです。

（要約：渡部史人）

D1

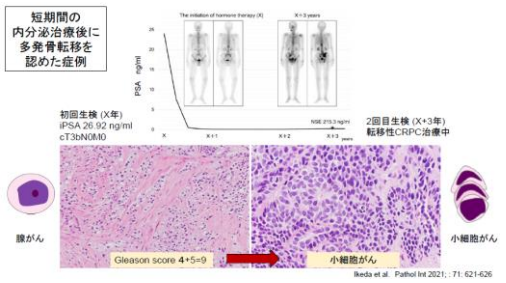

D2

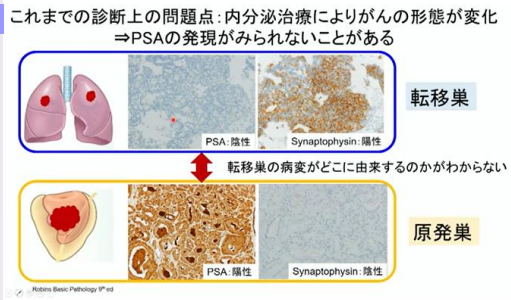

D3

D4

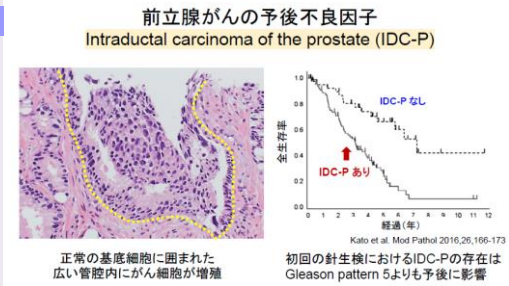

D5

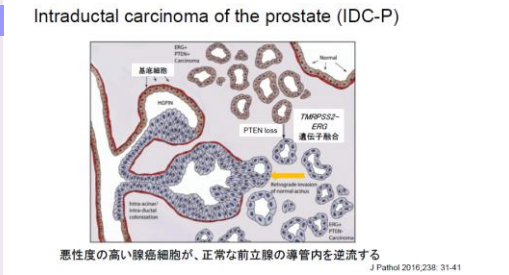
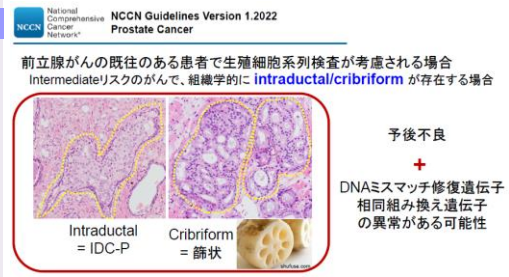
D6